

# Inter-hospital conference

24 Sep 2009

# History

- ผู้ป่วยเด็กชายไทย อายุ 10 ปี ภูมิลำเนา  
กรุงเทพฯ
- Chief complaint :  
ปวดท้อง อาเจียน 2 วัน ก่อนมา  
โรงพยาบาล

# History

- Present illness :

2 วันก่อนมาโรงพยาบาลผู้ป่วยมีอาการปวดท้อง  
ปวดบีบ ๆ เป็นพัก ๆ มีอาเจียน 4 ครั้ง เป็นเศษ  
อาหาร และมีน้ำสีเขียวปน ท้องอืดมากขึ้น มารดา  
พาไปรักษา โรงพยาบาลเอกชนแห่งหนึ่งได้รับการ  
สวนอุจจาระ 2 ครั้ง อาการปวดยังไม่ดีขึ้น มารดาจึง  
ขอมารักษาต่อที่โรงพยาบาลพระมงกุฎเกล้า

# History

## Past history :

- บุตรคนที่ 2 น้ำหนักแรกคลอด 3,230 กรัม คลอดโดย C/S
- เคยเป็นปอดอักเสบ เมื่ออายุ 5 เดือน และ 5 ปี หลังจากนั้น  
ไม่มีหอบเหนื่อยอีก

## G+D:

- เรียนชั้น ป.4 การเรียนปานกลาง
- วัคซีนครบตามเกณฑ์

# History

## FH:

- บิดา อายุ **51** ปี อาชีพธุรกิจส่วนตัว
- มารดา อายุ **55** ปี อาชีพ แม่บ้าน
- พี่สาว อายุ **15** ปี
- ทั้ง **3** คนสุขภาพแข็งแรงสมบูรณ์ดี



???

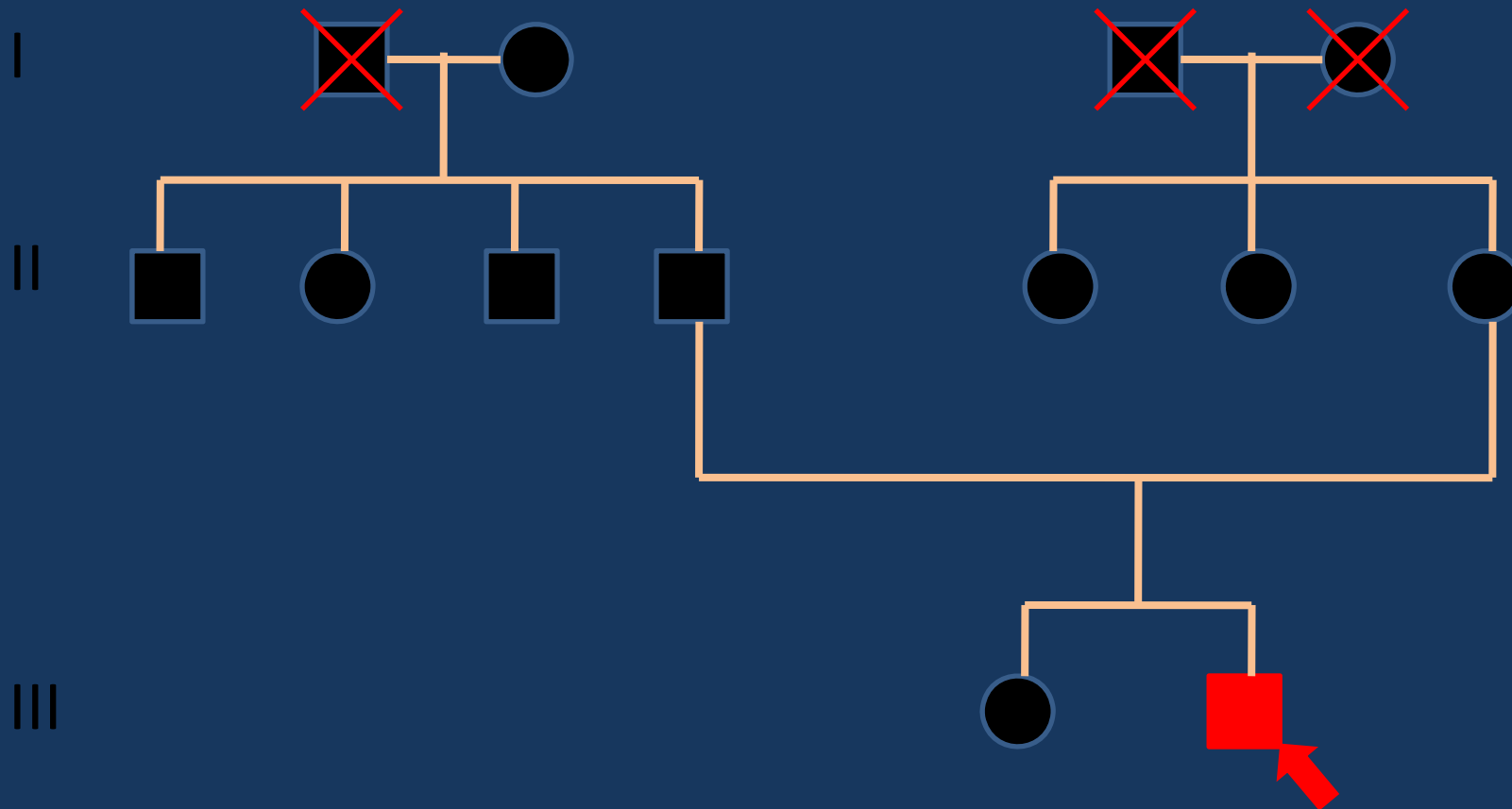
more

more

more

more

# Pedigree



# Physical examination

**V/S** : T 37 °C, PR 109 bpm, R 24/min, BP 97/57 mmHg , O<sub>2</sub> saturation 96% (Room air)

**HEENT** : No pale conjunctivae, no icteric sclerae, no dysmorphic feature

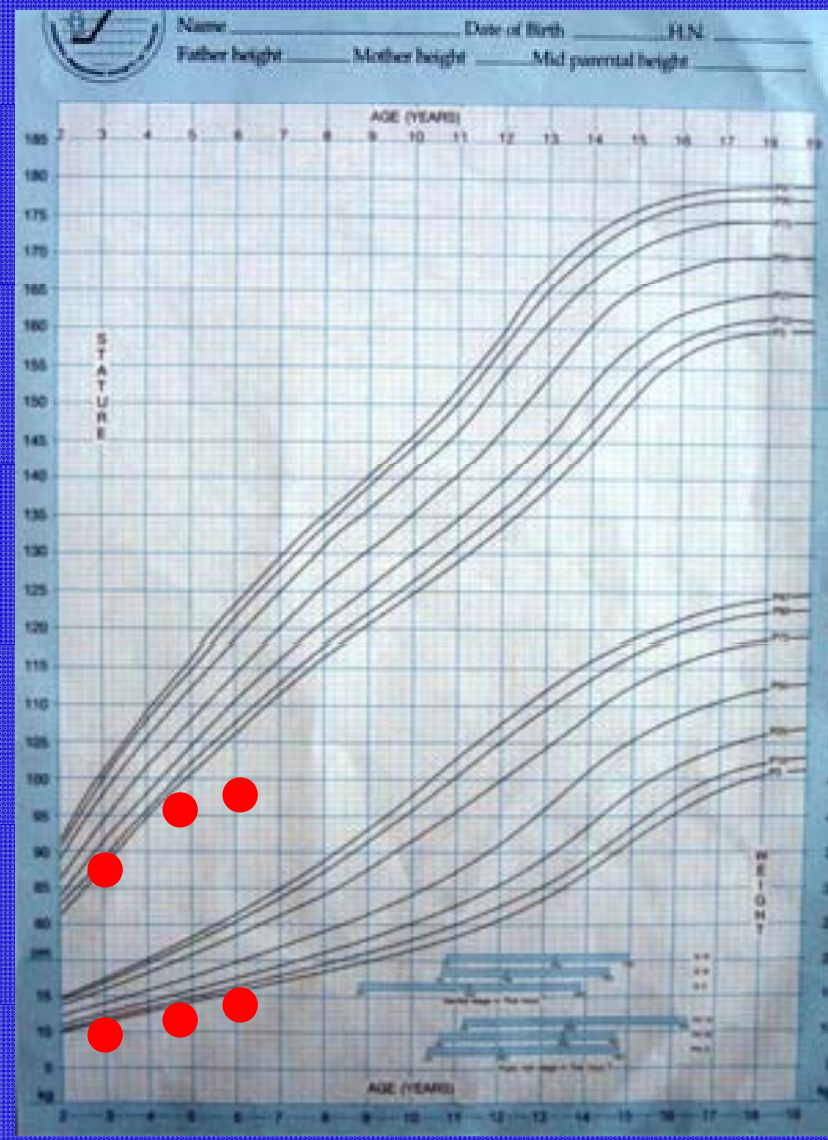
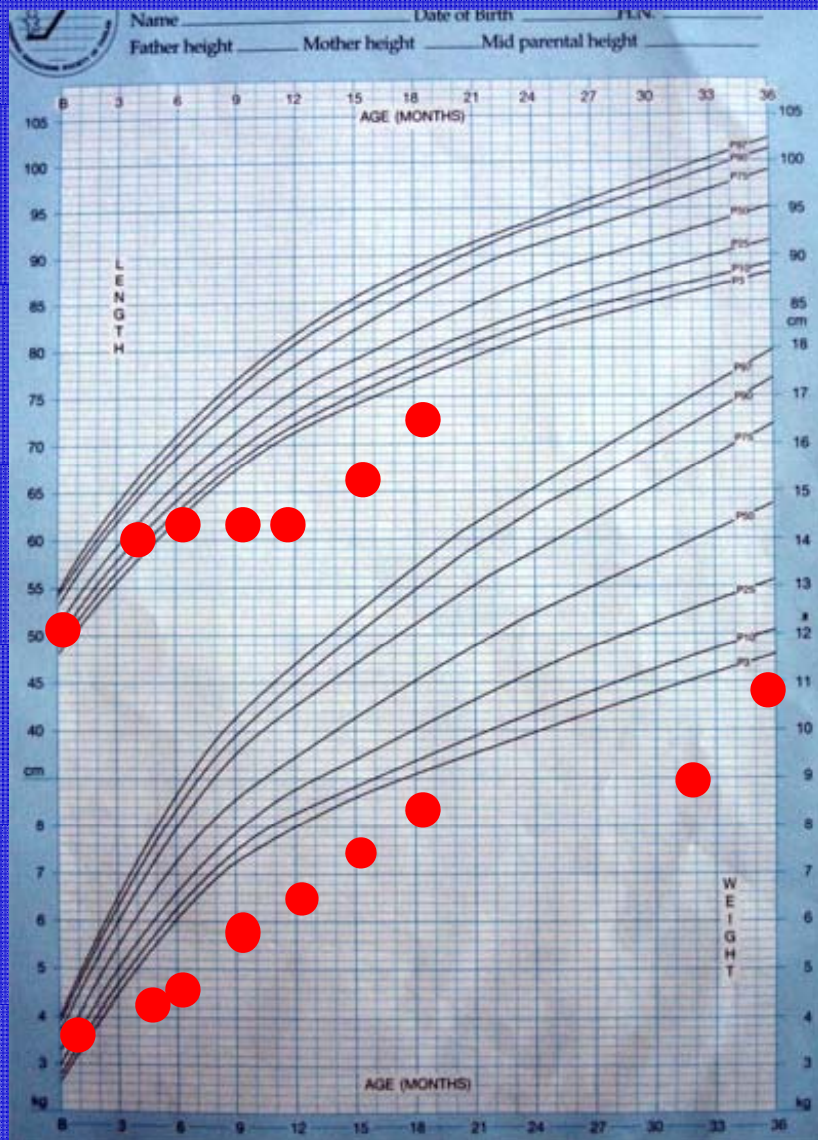
**Lung** : Increased AP diameter, good air entry, rhonchi both lower lung fields

**Heart** : Regular rhythm, normal S<sub>1</sub>,S<sub>2</sub>, no murmur

**Abdomen** : distended abdomen with old surgical scar, active bowel sound, no tenderness, no palpable mass

**Extremities** : No clubbing of fingers

# Growth curve



# Investigations

- **Complete blood count :**

Hb 10.8 gm/dl Hct 31 % (MCV 76.7 fL, MCH 29.7 pg, MCHC 35.2 g/dL)

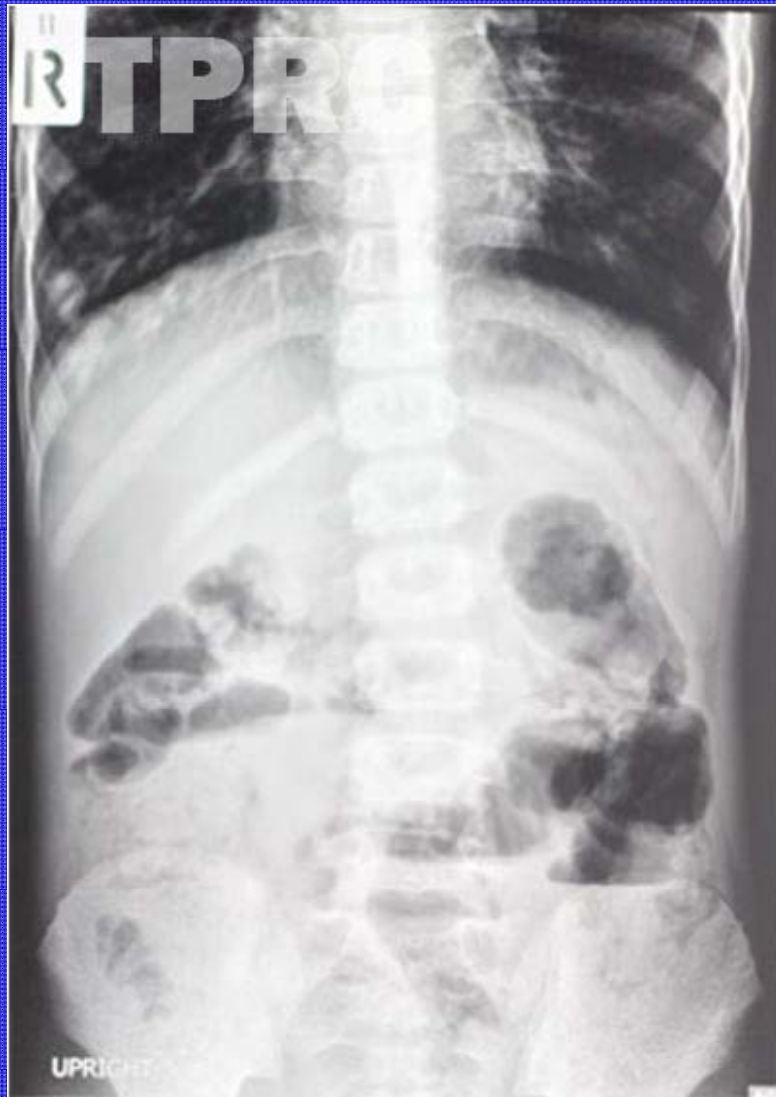WBC 14,500 /cu.mm. (N 59% L 31% Mono 4%E 6%)

Platelet count 439,000 /cu.mm.

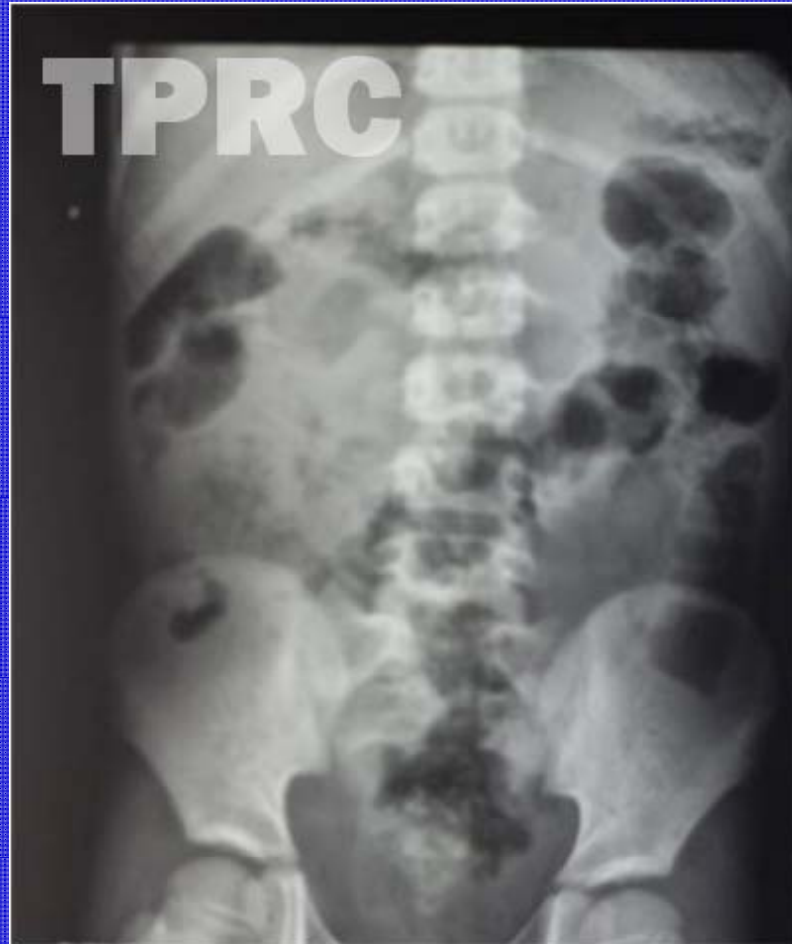- **Urine analysis :**

Yellow, clear, Sp. gr. 1.010, pH 7.0, no RBC, no WBC

# Imaging



Plain abdomen  
upright  
day 1<sup>st</sup>



Plain abdomen  
supine  
day 1<sup>st</sup>

# Investigations

- ***Complete blood count :***

Hb 10.8 gm/dl Hct 31 % (MCV 76.7 fL, MCH 29.7 pg,  
MCHC 35.2 g/dL)

WBC 14,500 /cu.mm. (N 59% L 31% Mono 4%E 6%)

Platelet count 439,000 /cu.mm.

more

# Investigations

- ***Urine analysis :***

Yellow, clear, Sp. gr. 1.010, pH 7.0, no RBC, no WBC

more

# Investigations

- ***Stool exam :***

Soft, yellow-brownish, no RBC, no WBC,  
many fat globules

more

# Investigations

- ***Electrolytes***

BUN 9.7 mg/dL

Na 134 mmol/L

Cl 97.4 mmol/L

Cr 0.3 mg/dL

K 3.46 mmol/L

HCO<sub>3</sub> 22.7 mmol/L

more

# Investigations

- *Serum lipase* 5 u/L    *Serum amylase* 1 u/L

more

# Investigations

- **Liver function test**

Alb/Glb            3.8/3.6 gm/dL

SGOT/SGPT       38/31 u/L

TB/DB             3.6/0.6 mg/dL

Alk.phos          260 u/L

- **Triglyceride** 138 mg/d

- **Cholesterol** 106 mg/dL

more

# Investigations

- ***Sweat Cl test*** : 100 mEq/L

more

# Investigations

- *TST* : 4 x 4 mm

more

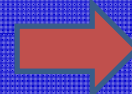
# Investigations

## **Bronchoscopy**

: normal airway anatomy, markedly yellowish purulent discharges from RUL, RLL, LUL segment

## **BAL C/S :**

**Pseudomonas aeruginosa**



## sense;

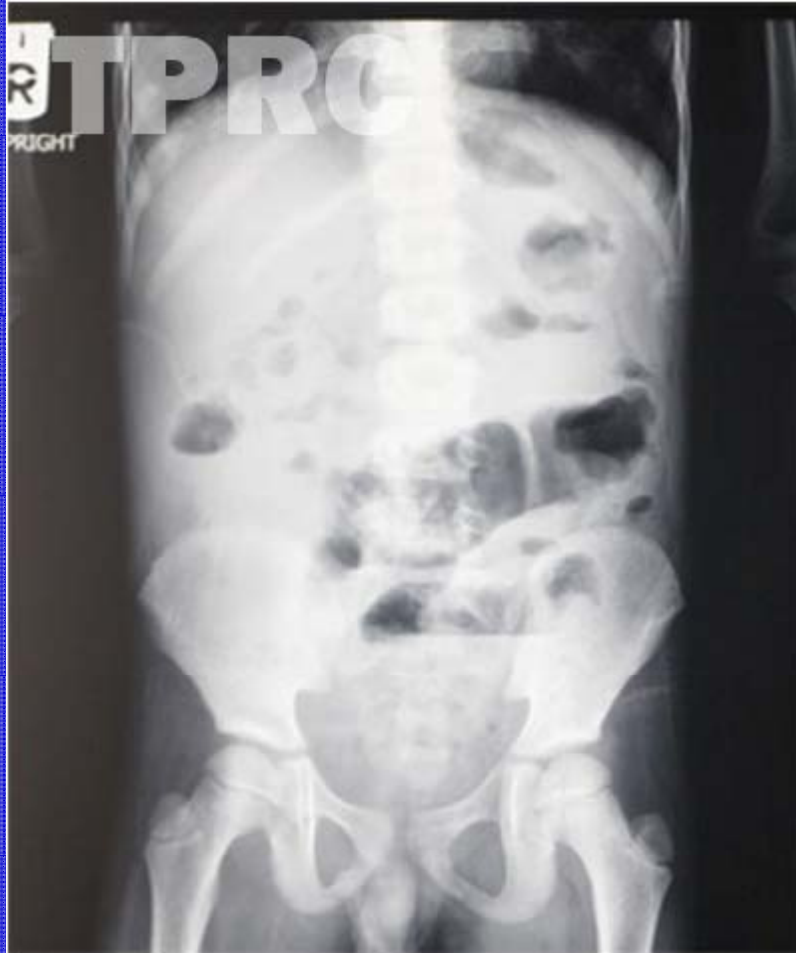netilmicin  
Imipenem  
Meropenem  
Ceftazidime  
Ciprofloxacin  
Levofloxacin  
cefoperazone/sulvactam  
Tazocin  
Gentamicin  
colistin

more

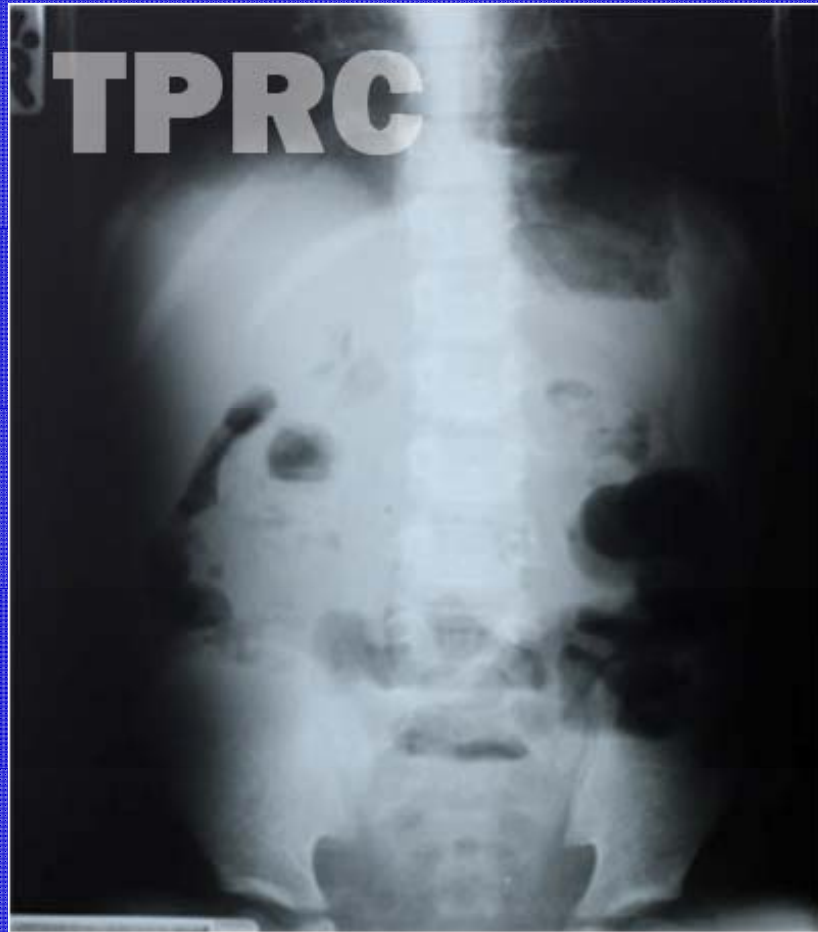
# Investigations

- *Sputum and gastric AFB* negative
- *TST* 4 x 4 mm

more



Plan abdominal  
film ; upright  
day 2<sup>rd</sup>



Plan abdominal  
film ; supine  
day 2<sup>rd</sup>

More  
imaging